

تشخیص تفریقی بیماریهای طیور

• تاج وریش

- تاج بی رنگ و چروکیده (آلودگی انگلی - بیماری های مزمن - تغذیه بد)
- تاج سفید و پوسته پوسته و پودری (قارچ تریکوفیتون گالینه)
- طاوول و زگیل بروی تاج (آبله)
- زخم بروی تاج (در اثر نوک زدن در جنگ خروس ها - کانی بالیسم)
- وجود آماس و ضخیم شدن ریش (وبا - یکطرفه حاد و دو طرفه مزمن)
- ورم ادماتوزی ریش (آنفلوآنزای فوق حاد و تماس با آهک)
- تاج رنگ پریده (معمولا در مرغ هایی که تازه به تخم آمده اند - خونریزی داخلی - کوکسیدیوز حاد)
- تاج سیاه (سرمازدگی - گرما زدگی - پاستورلوز - آنفلوآنزای فوق



• پاها

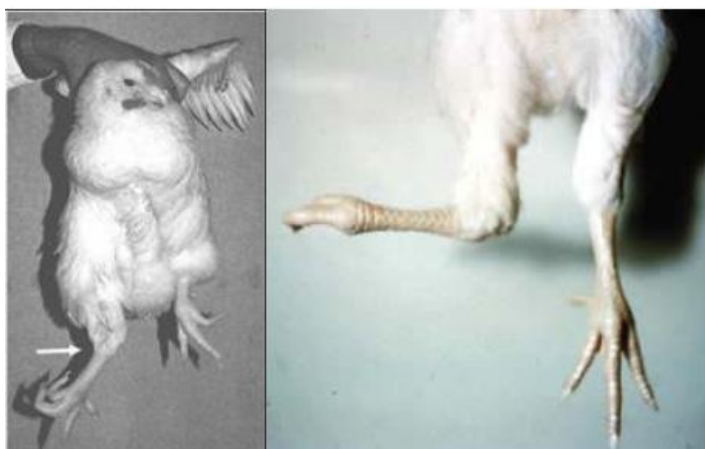
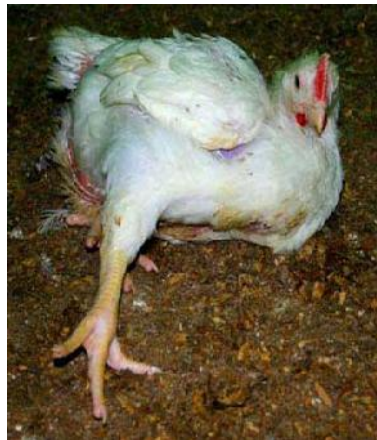- پای رنگ پریده (سوء تغذیه - کمبود ویتامین A - سن بالا)

پای بد شکل (SCALY LEG) در اثر جرب کنمیدو کوپتنس موتانس (

پای سیاه (آنفلوآنزای فوق حاد)

پای کلفت شده (استئو پتروزیس)

انحراف پا و خمیدگی ها (پروزیس - ریکتز - SPALY LEG - FIELD RIKETS - واروس - والگوس)



• چشم ها و سینوس ها

پوسته پوسته شدن پلک چشم (کمبود اسید پانتوتنیک)

زخم در پلک چشم (جنگ خروس ها)

کراتو کونژوکتیویت (گاز آمونیاک)

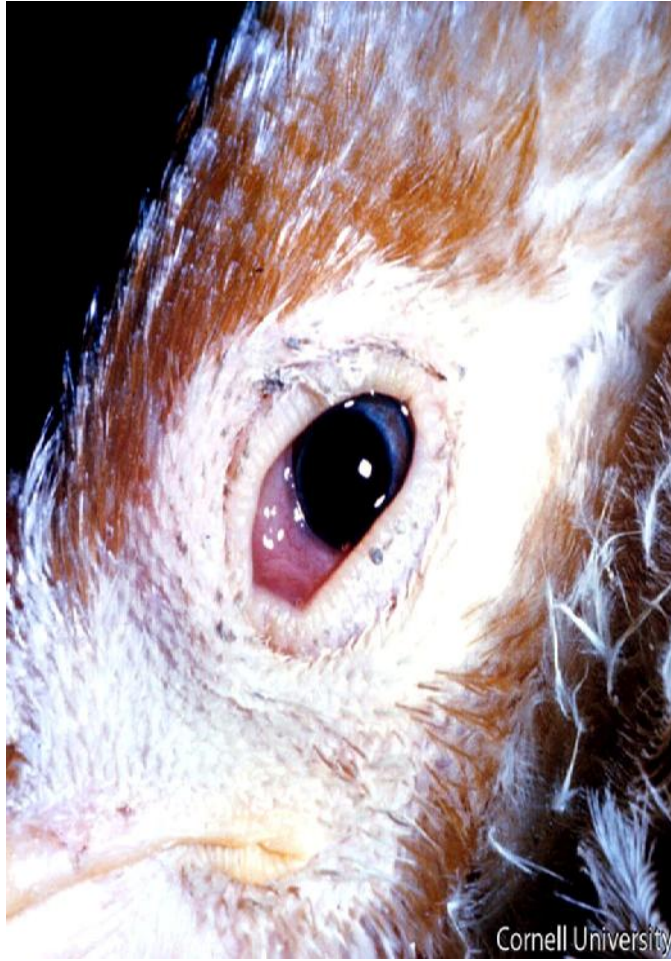پلاک ها بطانه ای در پشت پلک سوم (کمبود ویتامین A)

کاتارکت و کدورت قرنيه (بدنبال آنسفالو میلیت در زمان جوجگی)

قرنيه غیر یکنواخت یا عنیبیه بی رنگ (مارک چشمی)

تورم بافت اطراف چشم (کوریزا - مایکوپلاسموز)

آماس سینوس ها و ترشحات بینی (کوریزا - مایکوپلاسموز)



• مفصل :

سینویت عفونی
ویروسی (رتو ویروس ها حاوی اگزودای کاهی رنگ)
کلی باسیلوزی
سالمونلایی (عموماً یکطرفه با ایجاد بافت فیبروزه در مفصل)
استافیلوکوکی (محتویات مفصل سفت و چرکی و داغ)
مایکوپلاسمایی همراه آبسه سینه ای (حاد شیری ، مزمن کازنوزی زرد)
شبه سل

سینویت غیر عفونی
نقرس
پروزیس
کمبود منگنز و نیاسین
ازدیاد کلسیم دان
کمبود ویتامین B_{۱۲} و کولین و اسید پانتوتنیک
ازدیاد پروتئین گیاهی بدون وجود پروتئین حیوانی
پارگی وتر آشیل در مرغان تخمگذار و سنگین
تغییر رنگ متمایل به سبز با خونریزی در زیر جلدی با ورم بالای مفصل خرگوشی : پارگی
زردپی بطنی

• عضلات :

کم رنگی عضلات (خونریزی داخلی - انگل های خارجی یا داخلی)
صورتی بودن عضلات (مسمومیت با منو کسید کربن)
ادم عمومی عضلات (مسمومیت با نمک - بی آبی)
آبسه سینه ای (تورم مفصل عفونی - گامبورو)
خونریزی در عضلات (گامبورو - تورم ویروسی کبد - سندرم هموراژیک - کلی باسیلوز - ضربه - کمبود ویتامین K)
تومور (مارک)
دانه های سفید در روی عضلات (مایت زیر جلدی لامینو زیوتیس سیستمیکاله)

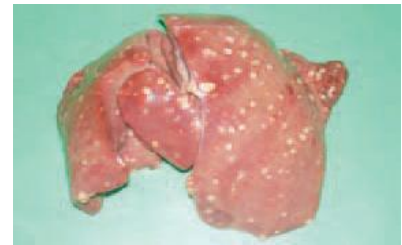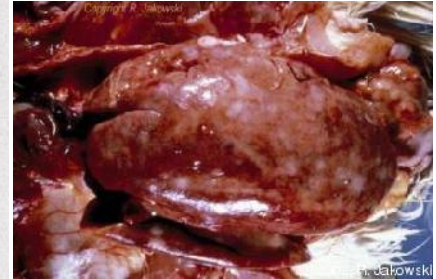• کیسه های هوایی

کیسه های هوایی پر از چرکهای پنیری (CRD)
کیسه های هوایی حاوی دانه های ریز (آسپرژیلوزیس)
کیسه های هوایی کدر (برونشیت عفونی - نیوکاسل)

کیسه های هوایی ضخیم شده (عفونت های ثانویه باکتریایی)
دانه های ندول مانند در کیسه های هوایی (مایت سیستودتیس نودوس)

• کبد

بیرنگی کبد (خونریزی داخلی و خارجی و آلودگی به انگلهای داخلی و خارجی)
کبد زرد چرب (مسمومیت با سموم فسفره - دژنرسانس چربی)
کبد قرمز روشن (اریترولکوز - مسمومیت با گاز منوکسید کربن)
رسوب اورات روی کبد (نقرس احشایی - زیادی صدف جیره - کم آبی - پروتئین بالا - کمبود VITA)
اگزودای فیبرینی بروی کبد (کلی باسیلوز)
بزرگ شدن زیاد از حد کبد (لکوز لمفوئید یا میلوئید - مارک)
کبد بزرگ و پر خون و شکننده (سپتی سمی - اسپیروکتوز - بیماری مرغان جوان)
نقاط خونریزی در لبه های کبد و دو رنگ شدن کبد (مسمومیت ها)
نکروز نردبانی بروی کبد (گامبورو)
نقاط نکروز کوچک متمایل به رنگ صفرا و شکننده بودن کبد (اسپیروکتوز)
نقاط نکروزه خیلی کوچک بروی کبد (وبا) نکروز بزرگتر (شبه سل)
کبد ترد و شکننده با دانه های خونریزی و نکروتیک (تورم کبد ویبریونی)
نقاط نکروزه و ندول خیلی بزرگ بروی کبد (سل و کلی گرانولوما)
آبسه بروی کبد (بولوروم)
جراحات نکروزه دایره ای (تورم روده و کبد عفونی سر سیاه)
لخته خون بروی کبد (همانژیوما)
پارگی کبد (ضربه چربی زیاد کبد)
فیبروز کبد و سیروز (مایکوتوکسیکوز - مسمومیت های مزمن - عفونت های باکتریایی مزمن)



• محوطه صفاقی :

تورم موضعی صفاق (بارگی سنگدان در اثر جسم خارجی - پیچ خوردگی روده - بدنبال کوکسیدیوز - اواخر کلی باسیلوز - شکستگی تخم - کانی بالیسم - وبا - سالمونلوز - تورم روده و کبد)

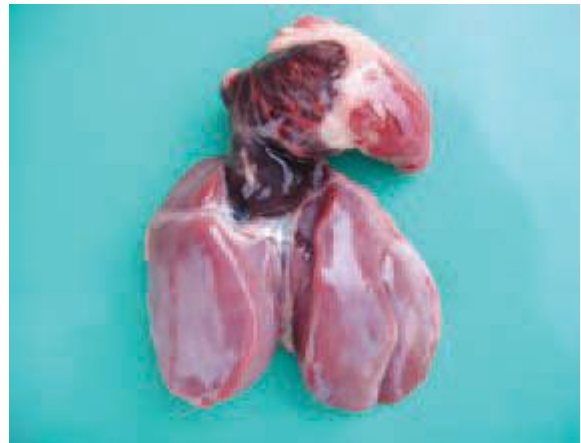تورم صفاق در جوجه های جوان (عفونت کیسه زرده - کلی باسیلوز - تورم کلیه یا نفریت)

لخته خونی در صفاق (پارگی کبد و طحال - بد سکسینگ کردن جوجه ها)

وجود موارد زیاد مواد زرده ای در حفره بطنی (پارگی فولیکول زرده - اسپیروکتوز - نیوکاسل - آنفلوآنزای فوق حاد - نفروز عمومی)

• قلب و پرده قلب:

- وجود مایع در پرده قلب (مسمومیت با نمک - تورم ویروسی کبدی - مسمومیت با جوش شیرین - سیروز کبدی - آنگارا)
- مواد فیبرینی در پرده قلب (کلی باسیلوز)
- اورات در پرده قلب (نقرس احشایی)
- تحلیل قلب (ضعف و آلودگی انگلی)
- شل شدن و انبساط قلب (سیروز کبد - مسمومیت با نمک)
- نقاط خونریزی در عضلات قلب و چربی های اطراف (نیوکاسل)
- لکه های بزرگ خونریزی روی قلب (وبای حاد - تورم ویروسی کبد - تیفوئید)
- آبسه در عضله قلب (پولوروم)
- تورم عضله همراه درجات مختلف نکروز (پولوروم مزمن - لیستریوز - بعضی حالات تیفوئید و سالمونلوز)
- تومور در عضله قلب (مارک و لکوز)

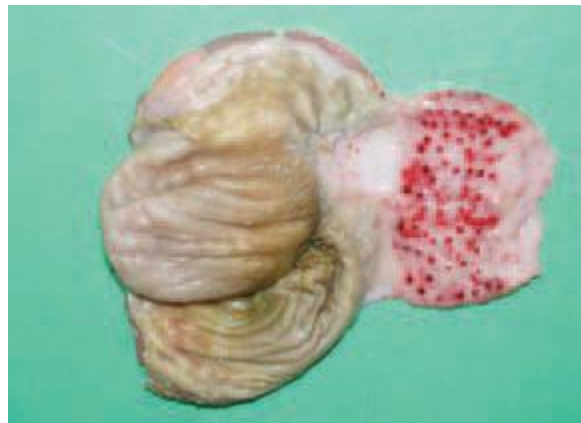

• کیسه صفرا و کبد:

- پر و منبسط بودن کیسه صفرا در جوجه ها (سرما خوردگی - مسافرت طولانی - غذا نخوردن - کمبود ویتامین A - تورم روده ها - پولوروم)
- پر و منبسط بودن کیسه صفرا در بالغین (تورم کبد ویبریونی - تیفوئید)
- مرمری شدن طحال (اسپيروکتوز)
- تورم و پر خونی طحال (مسمومیت با فورازولیدون)
- توموری شدن طحال (لکوز و مارک)
- وجود دانه های کازئوزی در طحال (سل)
- خونریزی و نقاط خونریزی در طحال (نیوکاسل - آنفلوآنزای فوق حاد - سندرم خونریزی)
- طحال به رنگ گیلاس (تیفوئید)

• پیش معده و سنگدان :

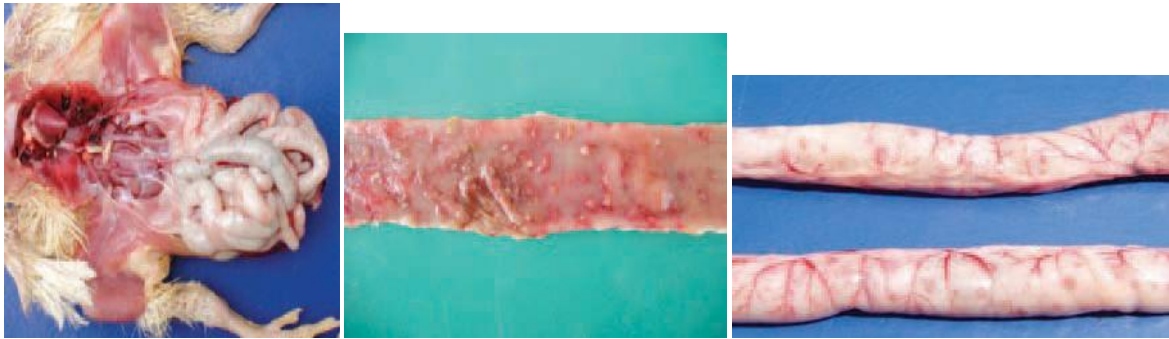- بزرگ شدن پیش معده (انسداد با پر و مواد بستر)
- کلفت شدن جدار پیش معده (مارک آلودگی های گرمی)
- خونریزی در محل اتصال پیش معده به سنگدان (اول و آخر و بروی غدد = نیوکاسل - مارک)
- خونریزی در انتهای پیش معده (گامپورو)
- خونریزی بروی سطح پیش معده (جسم خارجی - مسمومیت - سندرم خونریزی)
- بزرگ شدن سنگدان (انسداد)
- تحلیل سنگدان (تورم کلیه مزمن - بیماری میکروبی یا انگلی مزمن)
- نکروز موضعی با تورم صفاق ناحیه ای (پارگی در اثر جسم خارجی)
- نقاط خونریزی روی دیواره و چربی های اطراف سنگدان (نیوکاسل)
- ضخیم شدن عضلات سنگدان (پولورو مزمن)
- نازک شدن عضلات سنگدان (مارک و انباشتگی مزمن)



• روده ها :

- روده های شل و وارفته (کرم ها - کوکسیدیوز تحت حاد و مزمن)
- نقاط خونریزی در روده ها (سندرم خونریزی - نیوکاسل - مسمومیت ها - آنتریت نکروتیک - کوکسیدیوز)
- دانه های کازنوزی در روده ها (کلی گرانولوما - سل)
- دانه های کوچک در روده ها (عفونت های استافیلوکوکی - تنیا)
- ورم در روده کور (کوکسیدیوز - بیماری سر سیاه - سالمونلوز)
- محتویات سفت ورقه ورقه همراه لکه های نکروزه (سر سیاه - تورم روده و کبد عفونی)

وجود مواد پنیبری در روده (سالمونلوز و در جوجه های جوان پلوروم)
بزرگ شدن فولیکول های لمفاوی در روده کور (تورم روده و عفونت های عمومی)

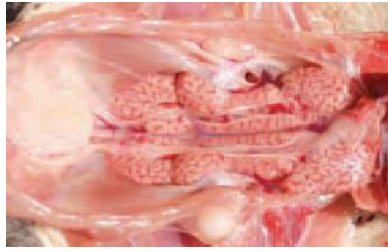


• تخمدان و مجرای تخم و بیضه ها :

استحاله و پر خونی شدید تخمدان (نیوکاسل - تیفوئید - استرس های شدید - کمبود آب)
استحاله مزمن تخمدان (تیفوئید - سالمونلوز)
توموری شدن تخمدان (مارک - آدنو کارسینوما)
نقاط خونریزی در زرده همراه شکستگی تخم (نیوکاسل - تیفوئید - وبا)
انسداد مجرای تخم با مواد سفید ضخیم کرمی (ضربه - صدمه حین تعیین جنسیت)
بیرون زدگی مجرای تخم (تخم مرغ های بزرگ در سنین پیری)
تورم بیضه (بیماریهای تب دار - بدی تغذیه - کمبود ویتامین ها - ازدحام)

• کلیه ها و بورس فابریسیوس :

تورم کلیه ها و وجود اورات (کمبود ویتامین A - بدی مدیریت)
تورم و بیرنگی متمایل به زرد با نقاط خونریزی در زیر کپسول (سندرم کبد و کلیه چرب)
تورم و پر خونی کلیه ها (بیماری های تب دار)
تورم و رنگ صورتی متمایل به خاکستری با انبساط لوله های اداری (نفروز عمومی)
وجود اورات در سطح کلیه (نفرس)
تومور کلیه ها (لکوز و مارک)
بزرگی غدد فوق کلیوی (استرس ها)
مواد پنیبری در کیسه فابریسیوس (کمبود ویتامین A)
بزرگ شدن بورس (گامبورو)
تحلیل بورس (تورم ویروسی کبد - آخر گامبورو - مایکوتوکسیکوز)

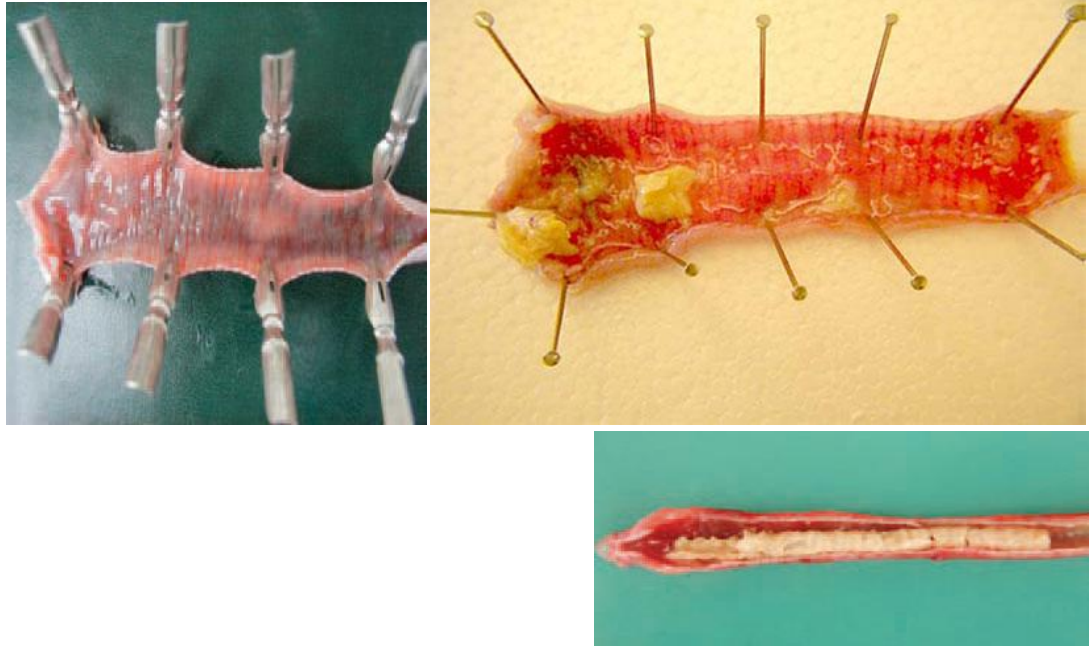

• دهان ، حلق ، مری ، چینه دان :

طاول های سفید نکروزه بصورت لکه های سفید و منظم (کمبود ویتامین A)
نکرروز منتشر غیر یکنواخت و طاول در دهان و حلق و حنجره (آبله)
مناطق نکرروز وسیع در مری (خوردن آهک خوردن - خوردن کات کبود)
وجود چرک در شکاف زیر بینی در دهان (باستورلا - کوریزا - مایکوبلاسموز)
انسدادچینه دان (بستر خوری - ازبین رفتن فعالیت عضلات در چینه دان در مارک)
محتویات خونی در چینه دان (نوک چینی غلط - آلودگی با مایت - بارگی کیست خونی - کانی بالیسم)
مخاط حوله ای چینه دان (کاندیدیازیس - مونیلیازیس)
ضخیم شدن و تظاهر خشن در سطح داخلی چینه دان (کرم کابیلاریا آنولاتا)

• حنجره و نای :

صفحات چرکی کازنوزی در حنجره و قسمت فوقانی نای (وبا- نیوکاسل تحت حاد - آبله مخاطی - لارنگوتراکئیت)
تورم نای (در تمام بیماریهای تنفسی)
تورم نای همراه خونریزی (آنفلوآنزا - برونشیت - نیوکاسل)
تورم حنجره و نای همراه غشا های کاذب (لارنگوتراکئیت عفونی)
تورم نای موکوئیدی با موکوس فراوان (برونشیت - آنفلو آنزا)
موکوس زیاد در نای (مایکوبلاسموز)
کرم در نای (سینگاموس تراکئا)



• ریه ها :

- ادم و کمی بر خونی (در طیوری که مدت کمی از مرگ آنها می گذرد)
- ادم مشخص و بر خونی (خفگی)
- تغییر رنگ ریه متمایل به سبز یا قهوه ای محتوی مایع خون آلود (تیفوئید)
- ذات الریه وسیع همراه یا بدون کبدی شدن (وبای حاد)
- کبدی شدن ریه ها (باستورلا بزودو توپرکلوزیس)
- آبسه در ریه (بولوروم - آسپرژیلوس ریوی)

• اعصاب :

- از بین رفتن خطوط عرضی اعصاب و قطور شدن غیر یکنواخت آنها (مارک)
- تورم یکنواخت اعصاب اصلی در جوجه های ۲ تا ۶ هفته با تغییر رنگ متمایل به زرد (کمبود VITB ۲)

• استخوان ها :

- خم شدگی استخوانها (ریکتز در برندگان جوان - بروزیس در بالغین)
- استخوان به سادگی وبا صدای ترد میشکند و خم نمی شود (استئوبروز - خستگی مرغان تخمی در قفس)

ضخیم شدن استخوان ها با مجرای مغز استخوان باریک (استئوبتروزیس)
رنگ مغز استخوان قرمز گیلانی (اریترولوکوز)
رنگ مغز استخوان صورتی روشن (مسمومیت با گاز منو کسید کربن)
مغز استخوان بی رنگ (سندرم خونریزی - آلودگی شدید با کهنه و مایت - تورم ویروسی کبد)
توده های سلولی بی رنگ در مغز استخوان (لکوز میلوئید)
دانه های کازنوزی در مغز استخوان (سل)

• مغز :

ادم و خونریزی در مخچه (آنسفالو مالاسی کمبود ویتامین E - گرمادگی)

: دکتر مودن